

## Case Lesson 16

### FAVD tentorale anteriore sin Lariboisiere 3

Vojsava Leka, Eugen Enesi, Arben Rroji, Mentor Petrela Petrela

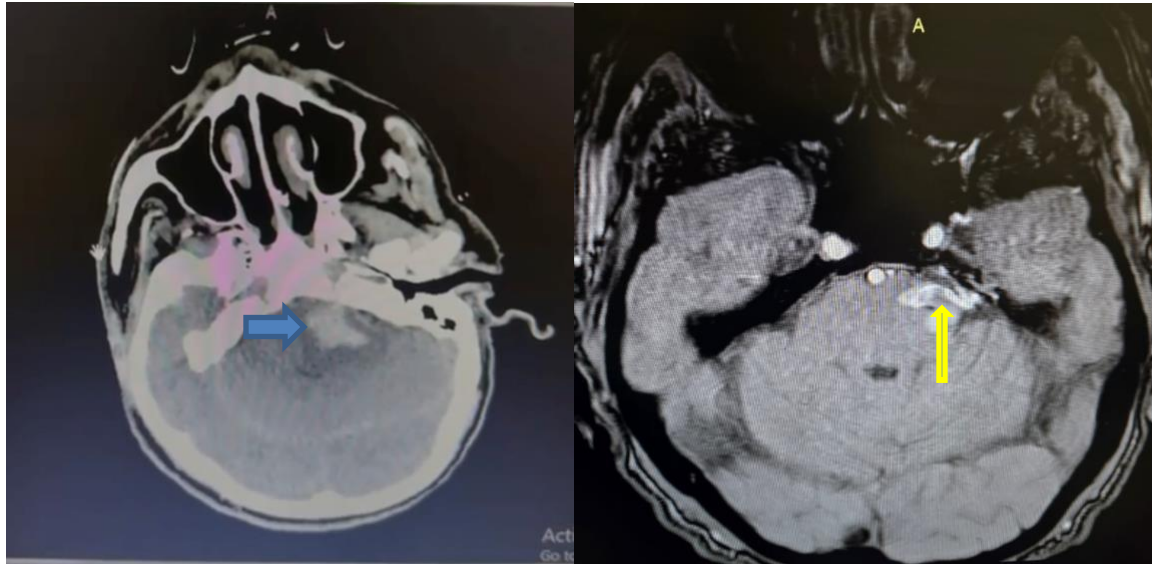
M 57 vjec, pa komorbiditete, fillim akut para tre javesh me dhimbje koke thunderclap type, te vjella dhe dizartri. I propozohet trajtim kirurgjikal por refuzohet dhe merret ne shtepi. Kater dite me vone paraqitet ne urgjence me alternim te koshiences, hemiplegji te djathte, anartri (NIHSS 16, GCS 9), i komplikuar me pneumoni aspirative bilaterale dhe parametra inflamatore te rritur per te cilat i fillohet mjekim.

Ne shtrim realizohet CT koke ku evidentohet hematoma e pontine e majte (Fig 1), MRI koke suspektohet FAVD tentorale anteriore sin Lariboisiere 3 (Fig 2) dhe DSA supraselektive (Fig 3) FAVD tentorale anteriore sin qe furnizohet nga dege arteriale durale me orgjine nga arteria maksilare sin dhe arteria Vidiane me orgjine nga ACI sin.

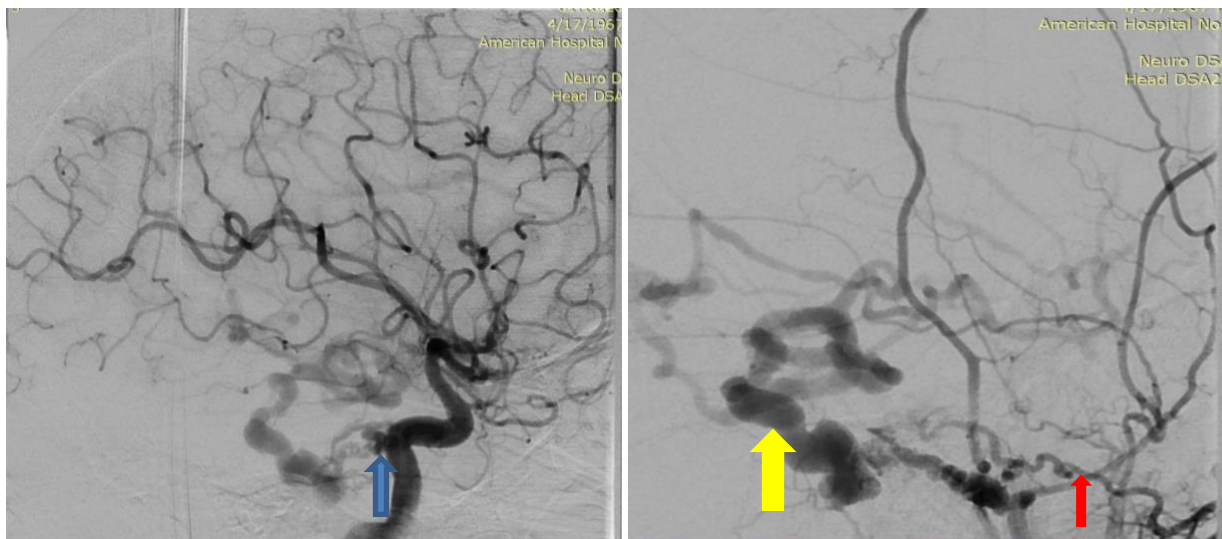
Rasti konsultohet me Prof. Emmanuel Houdart ne Paris qe rekomandoi si te vetmin trajtimin endovaskular me metoden e preferuar, duke specifikuar detajet teknike.

Pas vleresimeve te nevojshme, ju shpjegua familjareve qe pas procedures mundet te kete paralize faciale periferike (PFP) qe do te regredoje me kohen.

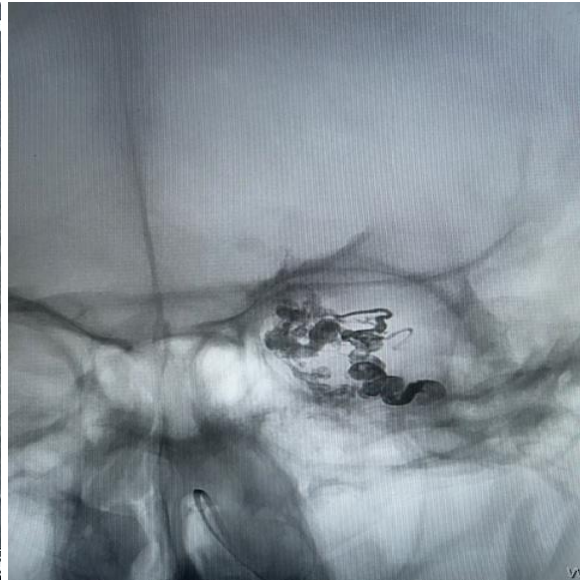
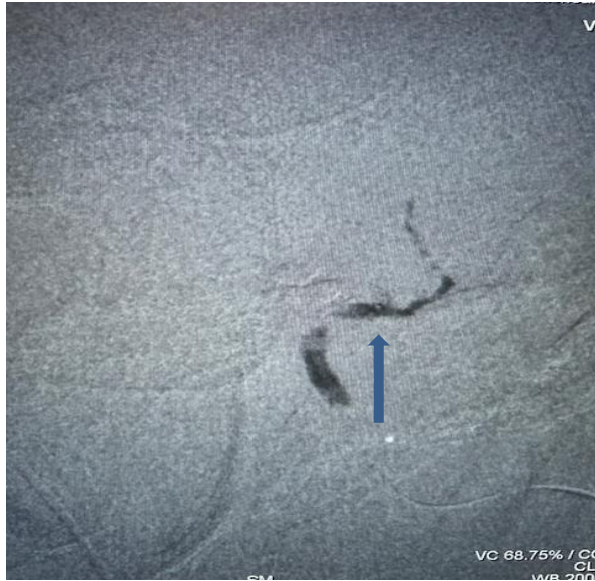
Interventi: Teknika: u vendosen dy katetere mbajtes, njeri u pozicionua ne ACE sin tjetri ne ACC sin. Ne te parin u futen dy mikrokatedere 1,3 Fr. njeri u vendos ne degen petroze te arteries meningeale media dhe tjetri ne degen parietale. Ne brendesi te kateterit tjetër mbajtes u fut nje ballon me dimensione 6x20 mm qe u pozicionua ne ACI sin perballe trunkut Vidien per te mbrojtur kete arterie nga refluksi i lendes embolike. Fillimisht u injektua Glue ne degen parietale te arteries meningeale media per te bllokuar kalimin e Squid 12 ne kete arterie, I cili u terhoq dhe u pozicionua ne trunkun e perbashket u ndalua injektimi nga ky mikrokateder dhe u injektua perseri Glue nga mikrokatheteri qe u vendos ne trunk duke e ngjitur kateterin e pare ne dy pika mbi dhe nen degen petroze te arteries meningeale media (fig. 4). Me tej injektimi I Squid rifilloi ne izokurrent deri ne mbylljen e plote te komunikimit me venen pathologjike (fig. 5). Rezultati final tregoi ekskluzionin e fistules. (fig 6). Pa komplikacione ne fund te procedures. Per te parandaluar trombozen venoze I semuri u vendos nen enoxaparine 0,4x2 per nje muaj.



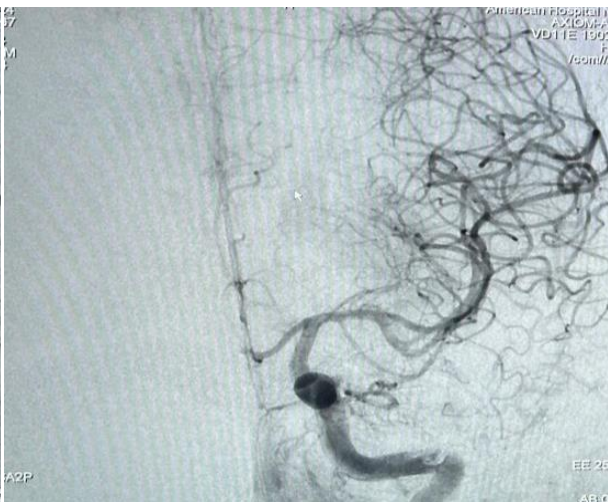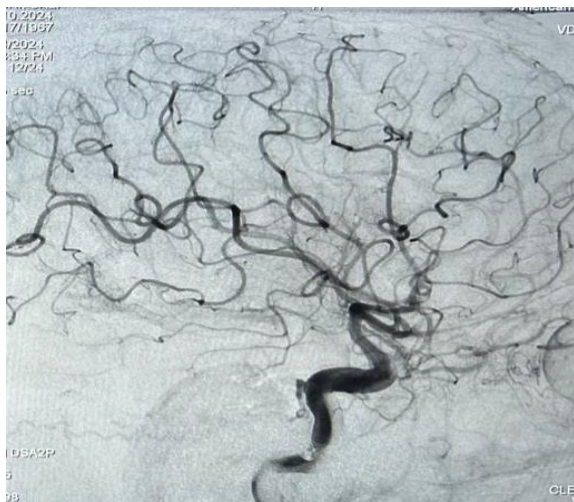
**Fig1.**Hematoma pontine e majte ,shigjeta blu **Fig 2.**FAVD tentorale anteriore sin Lariboisiere 3,shigjeta e verdhe



**Fig 3.** DSA supraselektive :konfirmohet FAVD tentorale sin qe furnizohet nga trangu Vidien me orgjine nga ACI sin(shigjeta blu) dhe dege arteriale durale te a.meningea media (shigjeta e kuqe) me orgjine nga a.Maksilare sin. Kolektori venoz(shigjeta e verdhe).



**Fig 4.** *Inteventi:Glue midis a.meningea media dhe a.petrosale* **Fig 5.** *Eksludimi I fistules*



**Fig 6.** *DSA supraselektive kontrolli ku evidentohet fistula e eksluduar*

Pas nderhyrjes endovasculare FAVD konsiderohet e kuar. Pacienti me permiresim te statusit neurologjik, GCS 14-15, NIHSS 11 me PFP HB 2 qe parashikohej dhe iu shpjegua familjareve para procedures, por qe eshte ne regredim.

Ekipi intervecionist u pergezua nga Prof.Emanuel Houdart per rezultatin e trajtimit ekselent te nje fistule jo te zakonshme me dy furnizime.

Bravo Eugène!

